ZAHNÄRZTLICHES INSTITUT DER UNIVERSITÄT BASEL
KLINISCHE ABTEILUNG VORSTEHER: PROF. DR. O. MÜLLER

NEUE UNTERSUCHUNGEN AM FORAMEN APICALE

INAUGURAL-DISSERTATION
zur Erlangung der Doktorwürde der Zahnheilkunde
der hohen medizinischen Fakultät
der Universität Basel

vorgelegt von

ERNST GYSIN
eidg. dipl. Zahnarzt, Tenniken (Baselland)

1934

Druck der Polygraphischen Gesellschaft Laupen bei Bern

ZAHNÄRZTLICHES INSTITUT DER UNIVERSITÄT BASEL
KLINISCHE ABTEILUNG VORSTEHER: PROF. DR. O. MÜLLER

NEUE UNTERSUCHUNGEN AM FORAMEN APICALE

INAUGURAL-DISSERTATION
zur Erlangung der Doktorwürde der Zahnheilkunde
der hohen medizinischen Fakultät
der Universität Basel

vorgelegt von

ERNST GYSIN
eidg. dipl. Zahnarzt, Tenniken (Baselland)

1934

Druck der Polygraphischen Gesellschaft Laupen bei Bern

Von der medizinischen Fakultät Basel genehmigt auf Antrag von Herrn Prof. Dr. *O. Müller.*

Tag der Promotion: 3. März 1933.

R. UNIV.
BIBLIOTHEEK
LEIDEN

In den letzten Jahren erschienen in der zahnärztlichen Literatur verschiedene Arbeiten über die Histologie der Pulpa. Vor allem interessieren die Untersuchungen über das histologische Bild der medikamentös beeinflußten Pulpa und die Umwandlung des restierenden Pulpagewebes nach Pulpaexstirpation und -amputation.

In der vorliegenden Arbeit sollen diese Fragen nur kurz gestreift werden, hauptsächlich aber soll ein neuer Beitrag geliefert werden zur Kenntnis der Histologie der Pulpa speziell im apicalen Teile des Wurzelkanals.

Wenn wir uns vergegenwärtigen, wie ungemein häufig wir in der konservierenden Zahnheilkunde in diesem Gewebsabschnitt der Pulpa zu operieren haben, sei es nun bei Ausübung der Pulpaexstirpation, Pulpaamputation, oder bei Gangränbehandlung, so wird man sofort begreifen, daß eine genaue Kenntnis über das histologische Bild dieses Pulpenabschnittes von größter Wichtigkeit ist, und daß wir auf diesem Wege vielleicht am ehesten der Lösung der viel diskutierten Frage näher kommen, welche Reaktionen wir in bezug auf Umwandlung und Heilung von diesem Gewebe erwarten dürfen.

Bei der mikroskopischen Betrachtung histologischer Zahnpräparate sind wir immer wieder auf die Tatsache gestoßen, daß die Pulpa bei einer bestimmten Affektion nicht in allen ihren Teilen ein einheitliches Gewebe aufweist. Hauptsächlich der apicale Teil der Wurzelpulpa zeigt bei derselben Affektion ein ganz anderes histologisches Bild in bezug auf die normalen Verhältnisse, als die Kronenpulpa desselben Zahnes.

In den meisten von uns untersuchten Fällen fanden wir nämlich den Wurzelkanal ausgefüllt mit derbem, zellarmen fibrillärem Bindegewebe, welches fähig ist, Hartsubstanzen zu produzieren, die mit oder ohne vorangehende Dentinresorptionen an die Kanalwand angelagert werden.

Zur Erklärung für das Auftreten dieses faserigen Bindegewebes mit anschließender Hartsubstanzneubildung müssen wir verschiedene Möglichkeiten in Betracht ziehen, wobei in erster Linie an die Erscheinungen bei der Pulpametaplasie und die Einwanderung von Periodontalgewebe in den Pulpenraum zu denken wäre.

Welcher Art die biologischen Vorgänge sind, die wir unter dem Begriff „Metaplasie" zusammenfassen, erläutern uns am besten die Ausführungen von Borst (aus „Das pathologische Wachstum"):

„Es kommt vor, daß ein fertig differenziertes Gewebe in morphologischer und funktioneller Beziehung den Charakter eines anderen Gewebes annimmt, und man faßt alle derartigen Vorgänge unter dem Begriff „Metaplasie" zusammen. Die Veranlassung zu metaplastischen Prozessen ist durch Veränderung der Bedingungen gegeben, unter denen die Zellen leben."

Über solche metaplastische Gewebsveränderungen am Pulpagewebe ist schon von verschiedenen Autoren berichtet worden, so von Euler, Wannenmacher, Rywkind, Zilkens, Rebel.

Einen Fall von metaplastischer Zementbildung im Wurzelkanal beschreibt Euler in der D. M. f. Zhlkde. 1909. Ein oberflächlich kariöser Zahn eines verhältnismäßig jungen Individuums hat unter schweren Ernährungsstörungen (atrophia alveolaris praecox) zu leiden gehabt. Infolge dieser Störungen ist der periphere Teil der Pulpa geschädigt worden. Die Odontoblastenschicht ist zugrunde gegangen und an Stelle der weiteren Dentinbildung hat ausgedehnte metaplastische Zementneubildung stattgefunden. Die Wurzelpulpa läßt eine enorme Zunahme der fibrillären Züge erkennen, auch Bindegewebszellen in jedem Alter und Stadium sind vorhanden. Ungefähr so hoch, als das normal ernährte Pulpagewebe reicht, ist der Wurzelkanal mit einer gleichmäßigen Schicht von Zement ausgekleidet, die eine große Menge Zementkörperchen aufweist.

Neuerdings konnte auch Karl Zilkens solche Gewebsveränderungen der Pulpa bei Pulpapolyp nachweisen. Bei mehreren Zähnen fanden sich sowohl an der Seitenwand als auch am Boden der Pulpakammer Auflagerungen von knochen- oder zementähnlichem Gewebe mit typischen Zement- bzw. Knochenkörperchen. Er konnte feststellen, daß nach Zugrundegehen der Odontoblasten

vom Rande aus sich derbe fibrilläre Fasern nach der Pulpa hinzogen, die teilweise auch verkalkten, ähnlich der Dentikelbildung niederer Ordnung.

Ähnliche Erscheinungen konnte er auch an einem Falle von Pulpapolyp beobachten, den Nagel in seiner Doktordissertation beschrieben hat. Der Polyp liegt in einer trichterförmig erweiterten Höhle, so daß er von allen Seiten geschützt ist. Zwischen Granulationsgewebe und gesundes Pulpagewebe hat sich von beiden Seiten her nach der Mitte zustrebend Hartsubstanz gebildet, gleichsam als sollte das gesunde Gewebe geschützt werden.

Auch W. Meyer (zit. bei Zilkens) konnte an einem untern M_1 mit pulpitis ulcerosa einen solchen Fall von metaplastischer Knochen- („Zement") bildung beobachten. In einem Pulpahorn sah man fingerförmige Knochenspangen auf dem Dentin aufsitzen und zum Teil weit in die Pulpa hineinragen. Auch am Boden des Pulpahorns fanden sich große Knochenbalken, die eine Verbindung mit dentikelähnlichen Bildungen herstellten, die ebenfalls vom Knochen umwachsen waren. In die Knochenspangen zieht das zu Bündeln gefaßte Pulpagewebe hinein und hat eine Umwandlung in ein derbes fibrilläres Gewebe erfahren, das an Wurzelhaut erinnert. Die Verhältnisse am foramen apicale sind normal, was aus der erhaltenen Odontoblastenschicht hervorgeht. Meyer bestätigt Eulers Ansicht, daß aus der hochdifferenzierten Pulpa ein niedriger differenziertes Gewebe entsteht in Gestalt von derbem, fibrillärem Bindegewebe. Hieraus bildet sich dann ein primitiver Faserknochen, der später durch den höher differenzierten Schalenknochen ersetzt wird.

Solche Fälle von Metaplasie der Pulpa konnten auch wir verschiedentlich beobachten. Abb. 1 zeigt uns das mikrophotographische Bild eines Schnittes durch einen Zahn mit pulpitis granulomatosa. Oben auf dem Bilde erkennen wir gerade noch das Granulationsgewebe der Polypen, der in der trichterförmig erweiterten kariösen Höhle liegt. In den tieferen Schichten ist die Pulpa der regressiven Metamorphose zum Opfer gefallen; die spezifischen Dentinbildner und die übrigen spezifischen Pulpaelemente sind durch zellarmes, fibrilläres Bindegewebe ersetzt worden, das im Wurzelkanal jegliche Zeichen einer Infektion vermissen läßt. Der Wurzelkanal wurde durch Resorption von Dentin

nach beiden Seiten zu stark erweitert, und in die Resorptionslakunen nachträglich von Abkömmlingen dieses Bindegewebes, durch die Zementoplasten, Zement eingebaut.

Die Abb. 2 und 3 zeigen Vergrößerungen einer Partie desselben Zahnes; hauptsächlich Abb. 3 zeigt uns sehr deutlich die Struktur der dem Dentin aufgelagerten Hartsubstanz. In die Grundsubstanz des Zementes sind zahlreiche Zementkörperchen eingelagert, deren Ausläufer untereinander in Verbindung treten.

Die gleichen metaplastischen Gewebsveränderungen konstatierten wir auch an einem unteren Molaren mit Pulpapolyp (Abb. 4 bis 7). Die beiden Wurzelkanäle sind ausgefüllt mit derbem fibrillärem Bindegewebe, welches Hartsubstanz an die Kanalwand angelagert hat. Die Abb. 5 und 6 sind vergrößerte Partien aus diesem Hartsubstanzgewebe und zeigen sehr deutlich die in die Grundsubstanz eingebauten Zementkörperchen.

Die Abb. 7 und 8 zeigen uns die Kronenpulpa und einen Teil der Pulpa an der Wurzelspitze eines Zahnes mit pulpitis purulenta partialis. Unter der kariösen Dentindecke hat an der Kronenpulpa die eitrige Einschmelzung des Gewebes begonnen. In den tieferen Lagen ist die Schädigung noch nicht so stark ausgeprägt. Vakuolen und prall gefüllte Kapillaren treten hervor, der Odontoblastensaum an den Seitenwänden und am Boden der Pulpakammer ist noch erhalten. Ein ganz anderes Bild zeigt uns Abb. 8 von der apicalen Pulpa desselben Zahnes. Wir haben nicht mehr die ursprüngliche zell- und saftreiche Pulpa, die an das Gewebe der embryonalen Nabelschnur erinnert, vor uns. Die spezifischen Pulpaelemente, die Odontoblasten, sind gänzlich verschwunden, es treten massenhaft mehrzipflige Fibroplasten auf, die die Bildung von faseriger Interzellularsubstanz besorgen, die sich zu Strängen verdichtet. Diese auftretenden Bindegewebsstränge sind nicht aus dem Periodontium eingewandert, sondern sind als Ausdruck beginnender regressiver Veränderungen am Pulpagewebe aufzufassen. Über deren Ursachen läßt sich nichts Bestimmtes aussagen. Zementbildung ist in diesem Fall noch nicht zu konstatieren, aber es spricht nichts dagegen, anzunehmen, daß das Bindegewebe auch hier den seiner Funktion entsprechenden Versuch machen wird, durch Hartsubstanzbildung der apicalwärts vordringenden Infektion Einhalt zu gebieten.

Einen weiteren Fall von Pulpametaplasie beobachteten wir an einem Paradentalpyorrhoezahn. In Abb. 9 sehen wir die stark degenerierte, aber nicht entzündlich veränderte Pulpa, deren spezifische Struktur vollkommen verlorengegangen ist. Die Odontoblasten sind fast völlig verschwunden, die letzten Überreste in der Kronenpulpa befinden sich im Zustand der vakuolären Degeneration. Weiter apicalwärts treten zu Strängen zusammengefaßte Fibrillenzüge auf, zwischen denen spärliche Bindegewebszellen eingestreut sind. Periphärwärts hat dieses Bindegewebe nach vorangegangener Dentinresorption eine neue Hartsubstanz in die resorptiven Buchten eingelagert, die in bezug auf ihre Struktur nicht die geringste Ähnlichkeit mit Dentin aufweist. Die Abb. 10 und 11 sind vergrößerte Partien aus diesem Hartsubstanzgewebe. Die vorhandenen Zementkörperchen beweisen uns, daß wir auch hier Zement vor uns haben, der die Resorptionslakunen im Dentin ausgefüllt hat. Das fibrilläre Bindegewebe mit seinen Fibroplasten ist die Matrix dieses neugebildeten Zementes, entstanden aus ortsansässigem, metaplastisch verändertem Pulpagewebe. Als Ursache der Metaplasie wären hier am ehesten die bei jeder Paradentalpyrrhoe am Pulpagewebe auftretenden Stoffwechselstörungen in Betracht zu ziehen, da infektiöse Schädigungen ausgeschlossen sind.

Welcher Art die Einflüsse sind, die das Pulpagewebe zu solchem metaplastischem Gewebsumbau veranlassen kann, läßt sich nicht mit absoluter Sicherheit nachweisen. Das Schwinden der Odontoblastenschicht ist sicher eine Erscheinung der regressiven Metamorphose, der sie nach Beendigung der Bildung des Dentins erster Ordnung anheimfallen. Ernährungs- bzw. Zirkulationsstörungen seien hier als Ursache immerhin erwähnt. Diese hochdifferenzierten sehr labilen Zellelemente unterliegen schädigenden Einflüssen (Stoffwechselstörungen, Bakterientoxine) viel leichter als die resistenteren übrigen bindegewebigen Anteile der Pulpa. Wir müssen daher mit Euler annehmen, daß die Metaplasie eine Erscheinung der regressiven Metamorphose darstellt und daß die Pulpa unter den irgendwie veränderten Bedingungen von ihrem hohen Stande der Dentinbildung heruntergedrückt ist auf das niedrigere Niveau der Periodontaldifferenzierung: An Stelle der Besonderheit der Dentinbildung tritt die sozusagen alltäglichere Leistung der (Knochen-) Zementbildung. Die jungen Fibroplasten

können das Ziel der hochdifferenzierten Odontoplasten nicht mehr erreichen und differenzieren sich in bezug auf ihre Funktion zu Zementoplasten (Euler).

Wir sehen also, daß die Metaplasie der Pulpa keine so seltene Erscheinung ist, wie man bis vor kürzerer Zeit annahm, und uns interessiert vor allem die Erkenntnis, daß wir in den meisten Fällen im apicalen Teile des Wurzelkanales ein derbes fibrilläres Bindegewebe vorfinden, das die Fähigkeit besitzt, Zement zu bilden.

Diese Tatsache möchten wir besonders hervorheben, obwohl bei diesen Vorgängen noch viele Fragen als nicht restlos gelöst erscheinen. Ihre Lösung wird aber sicher einen wesentlichen Einfluß auf die Behandlung pulpakranker Zähne ausüben.

Die zweite Möglichkeit, die wir zur Erklärung des Auftretens von Bindegewebe in Betracht ziehen müssen, ist die Einwanderung von Periodontalgewebe in den Wurzelkanal. Euler-Meyer (Pathohistologie der Zähne) haben darauf aufmerksam gemacht, daß nach Verlust der Pulpa oder deren hochgradiger Atrophie Wurzelhautgewebe vom Apex her in den Wurzelkanal eindringt. Dabei kann späterhin direkt auf das Dentin oder nach vorangehender ausgedehnter Resorption der Kanalwände Zement angelagert werden.

Einen solchen Fall von Einwanderung von Periodontalgewebe in den Wurzelkanal mit anschließender Zementbildung an einem Zahn mit Pulpagangrän beschreibt Euler in der D. M. f. Zhlkde. 1910. Die Kronenpulpa des Zahnes ist gangränös zerfallen. Das Gewebe der Wurzelkanäle bot das Bild der netzartigen Atrophie mit vereinzelten Infiltrationsherden und war gegen die gangränösen Partien scharf abgegrenzt. Odontoblasten waren nirgends mehr vorhanden. Im apicalen Teile des Wurzelkanals tauchten besonders entlang der Wandung massenhafte junge Bindegewebszellen auf, während in dem mehr axial gelegenen Teil Fasern und Spindelzellen vorherrschen. Soweit als die atrophische Pulpa durch frisches Gewebe substituiert worden war, wurde die Wurzelkanalwand mit Zement ausgekleidet.

Die Abb. 12 bis 16 sind Mikrophotographien von drei gangränösen Zähnen, an denen besonders deutlich die Einwucherung des die zerfallene Pulpa substituierende Wurzelhautbindegewebe

zu beobachten ist. In allen drei Fällen ist die Kronenpulpa und ein Teil der Wurzelpulpa vollständig zerfallen. Weiter apicalwärts stoßen wir auf das Bindegewebe, welches durch das erweiterte foramen apicale eingedrungen ist und sich gegen die gangränöse Partie scharf abgrenzt.

In Abb. 12 ist der Kanal stark erweitert und zeigt resorptive Buchten. In Abb. 15 sehen wir deutlich, wie Riesenzellen den Abbau von Dentin besorgen. Eine solche Resorptionslakune mit Riesenzellen ist in Abb. 16 vergrößert abgebildet. Das eingewanderte Bindegewebe besteht hauptsächlich aus Spindelzellen, Fibroplasten und Bindegewebsfibrillen mit eingestreuten Leukozyten und vereinzelten Blutgefässen. Abb. 14 läßt sehr schön die faserige Struktur des Gewebes erkennen. Der apicale Teil des Wurzelkanals ist völlig ausgefüllt mit diesem faserigen Bindegewebe, dessen Fibrillen plötzlich vor dem gangränös zerfallenen Pulpateil halt machen.

Der Zweck dieser Einwanderung von jungen Zellelementen aus der Wurzelhaut und welches Ziel erstrebt wird, ist ohne weiteres klar. Der ganze Vorgang ist eine Abwehrmaßregel gegen die apicalwärts vordringende Infektion; die Pulpa sucht sich durch eine Barriere gegen den vordringenden infektiösen Prozeß zu schützen. Zu einer Zementbildung an der Kanalwand ist es noch nicht gekommen; aber es wird nur eine Frage der Zeit sein, bis auch hier das junge Bindegewebe zur Zementapposition schreitet. Am besten dann, wenn die infektiös-toxischen Einflüsse die Funktion des hereinwuchernden Gewebes nicht mehr herabsetzen.

Diese Erscheinung der Einwanderung von Periodontalgewebe in den Wurzelkanal und der Metaplasie der Pulpa spielen bekanntlich auch eine Rolle bei den Heilungsvorgängen am periapicalen Gewebe nach Pulpaexstirpation und -amputation.

Mit unseren Behandlungsmethoden erstreben wir die biologische Obturierung des Endkanalsystems durch Zementgewebe, entstanden aus faserigem Bindegewebe. Die Matrix dieses Hartsubstanzgewebes ist entweder primär anwesend oder sekundär aus der Wurzelhaut eingewandert. Es entsteht also entweder durch Metaplasie aus den Fibroplasten des ortsansässigen Bindegewebes oder aus sekundär aus dem Periodontium eingewucher-

tem Bindegewebe, das durch das foramen apicale oder die Markkanäle in die Pulpa eingewandert ist.

Unsere Untersuchungen haben gezeigt, daß in den meisten Fällen das Endkanalsystem des Wurzelkanals vor jeglicher Behandlung bereits von fibrillärem Bindegewebe ausgefüllt ist, das die Fähigkeit besitzt, Zement zu bilden. Die höchsten Gebote unserer Behandlungsmethoden sind daher, erstens die Schonung dieses Gewebes durch:

Vermeidung jeglicher Infektionsmöglichkeit,

Vermeidung gewebsschädigender Medikamente,

Anwendung minimal dosierter Arsenmengen bei der Devitalisation

und zweitens die Hebung des Wundheilungsvermögens (oder der reparatorischen Fähigkeiten) des restierenden Pulpateiles.

Ob wir unter diesen Gesichtspunkten mit unseren Behandlungsmethoden auf anderen als den bisher beschrittenen Wegen rascher zum Ziele gelangen, werden weitere Untersuchungen auf diesem Gebiete zeigen müssen.

*

Zum Schlusse möchte ich nicht unterlassen, Herrn Prof. Dr. O. Müller für seine Anregung und Mithilfe meinen aufrichtigsten Dank auszusprechen.

G = Granulationsgewebe des Polypen

Z = sekundärer Zement, nach vorausgegangener Dentinresorption apponiert

D = Dentin

B = Bindegewebe im Wurzelkanal

Abb. 1

Pulpapolyp.

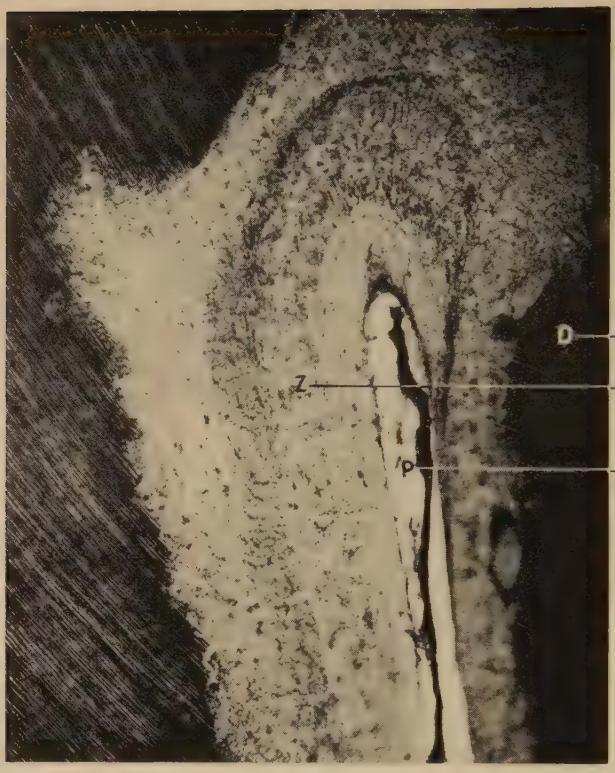

Abb. 2

Pulpapolyp.
Stelle a aus Abb. 1 vergrößert.

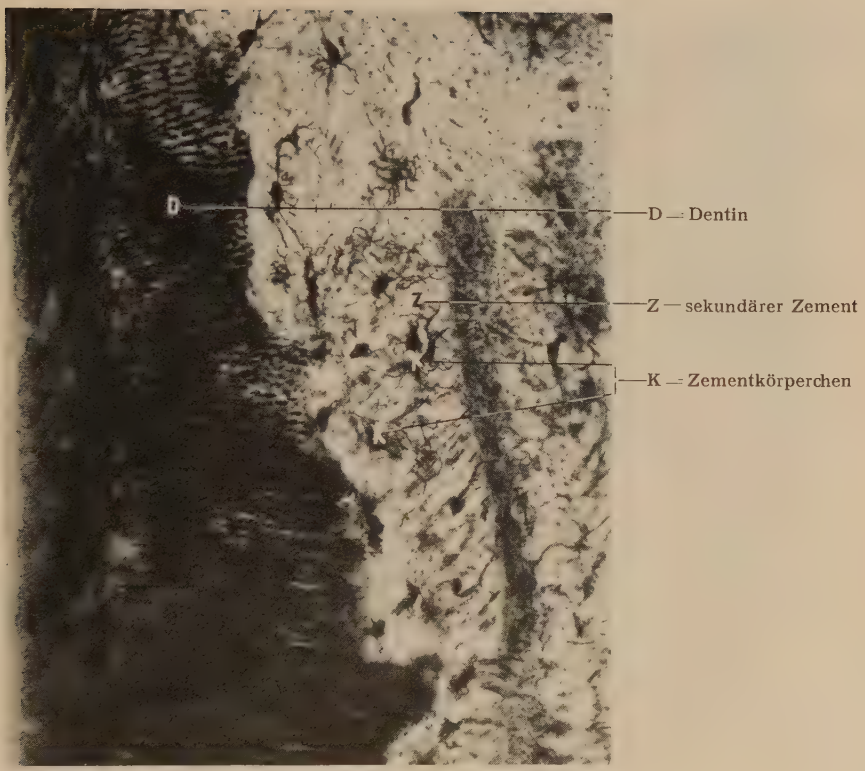

Abb. 3

Pulpapolyp.
Vergrößerte Partie des sekundären Zementes
aus der Wand links von Abb. 2.

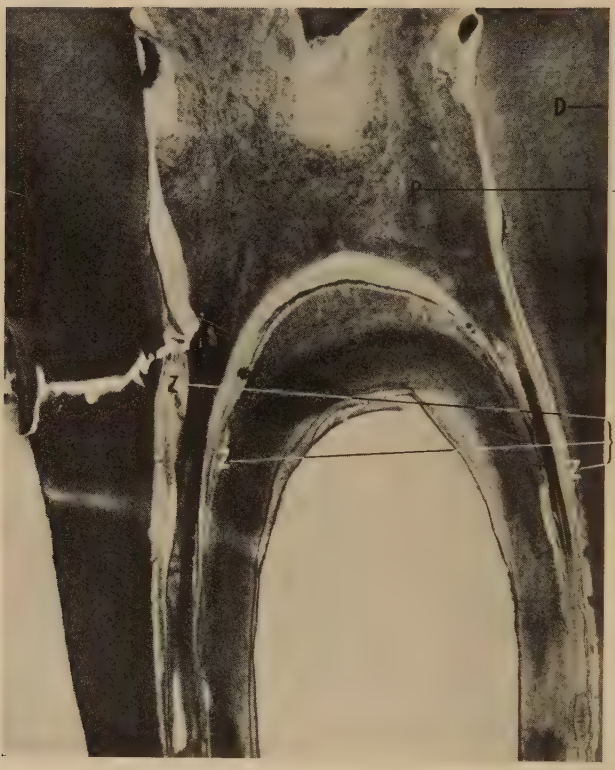

Abb. 4

Pulpapolyp.

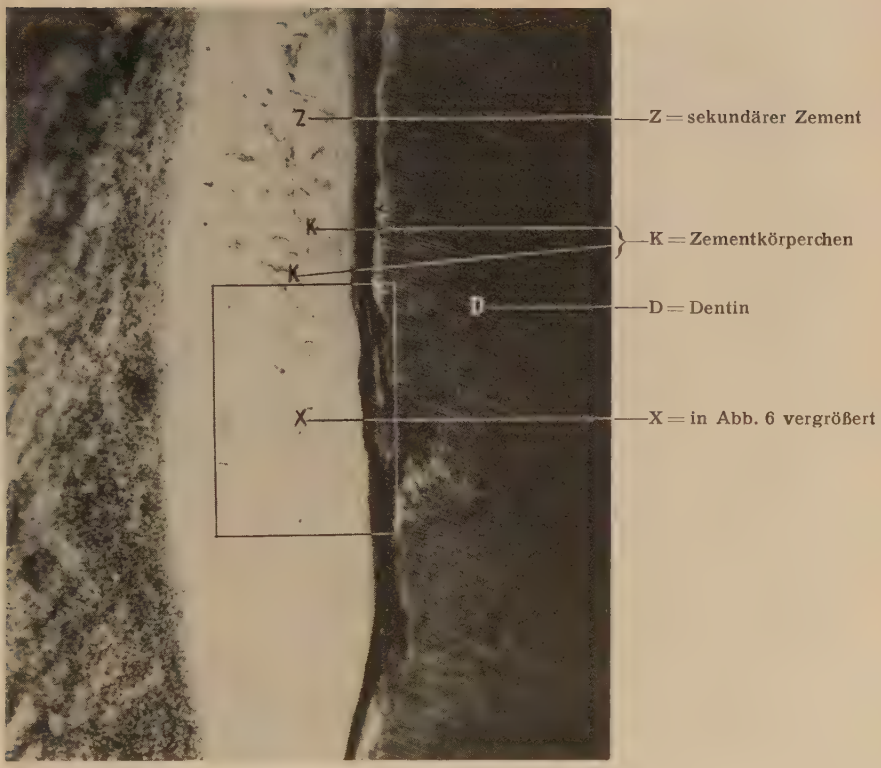

Abb. 5

Pulpapolyp.
Sekundärer Zement im Wurzelkanal.
Vergrößert aus Abb. 4.

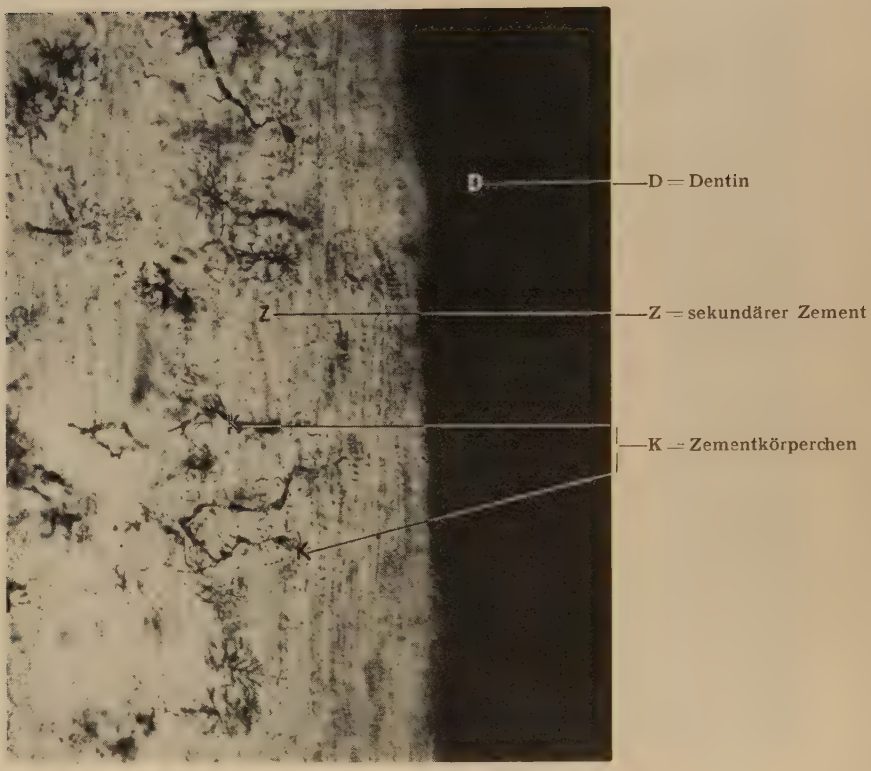

Abb. 6

Pulpapolyp.
Vergrößerte Partie aus Abb. 5.

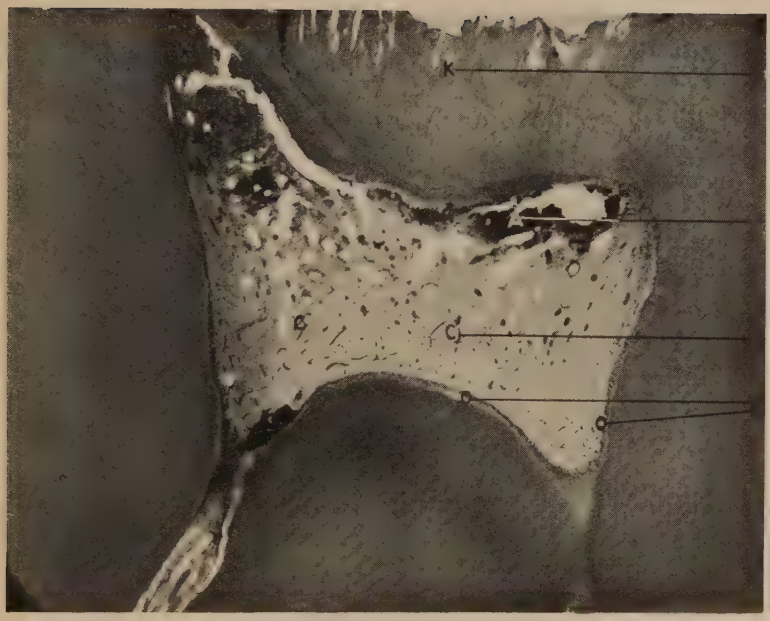

—K = kariöses Dentin

—A = eitrige Einschmelzung des Pulpagewebes

—C = Kapillaren

—O = Odontoblastensaum

Abb. 7

Pulpitis purulenta partialis.
Kronenpulpa.

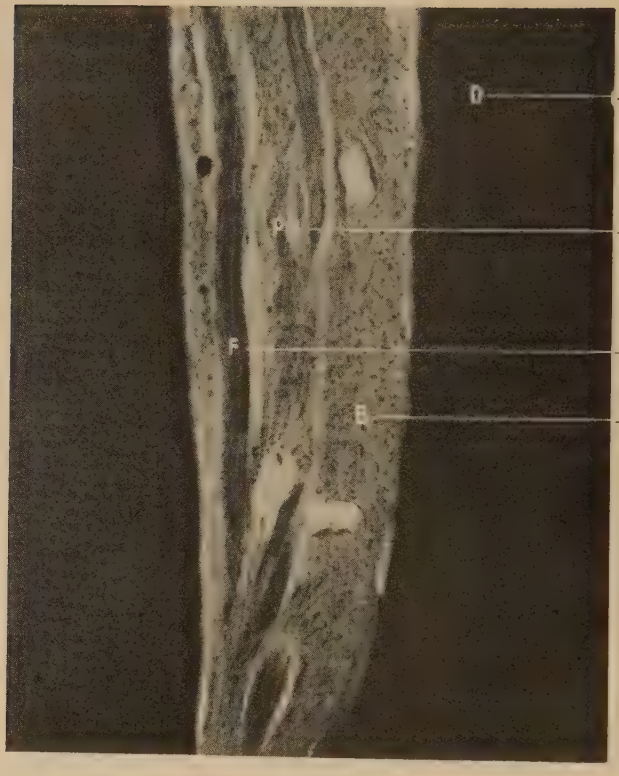

Abb. 8

Pulpitis purulenta partialis.
Partie der Pulpa in der Nähe des foramen apicale des Zahnes aus Abb. 7

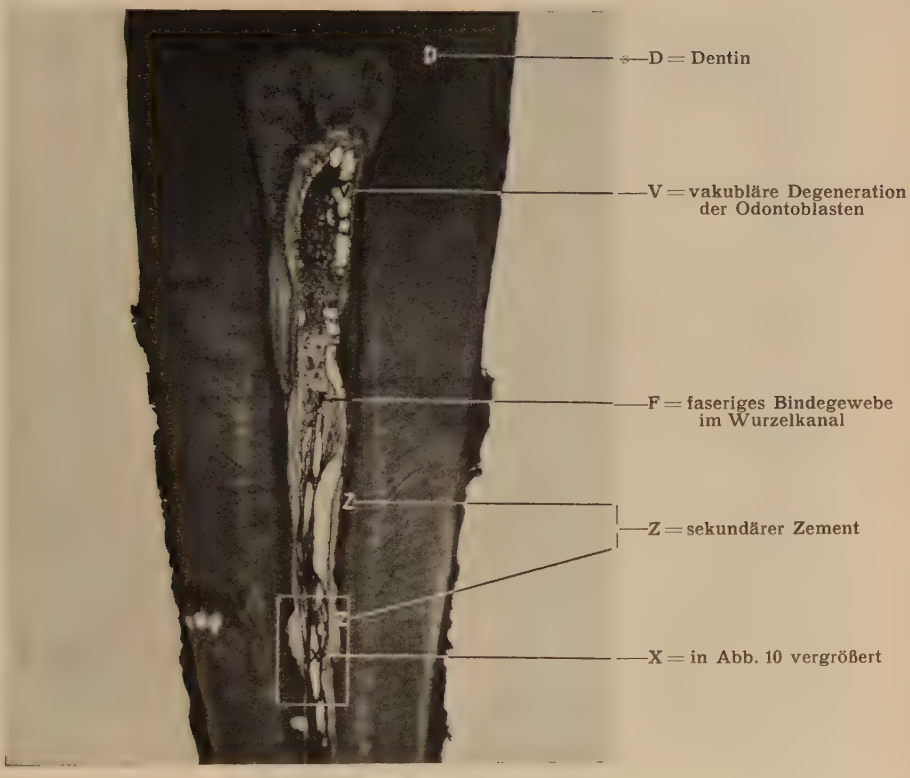

Abb. 9

Paradentalpyorrhoezahn.

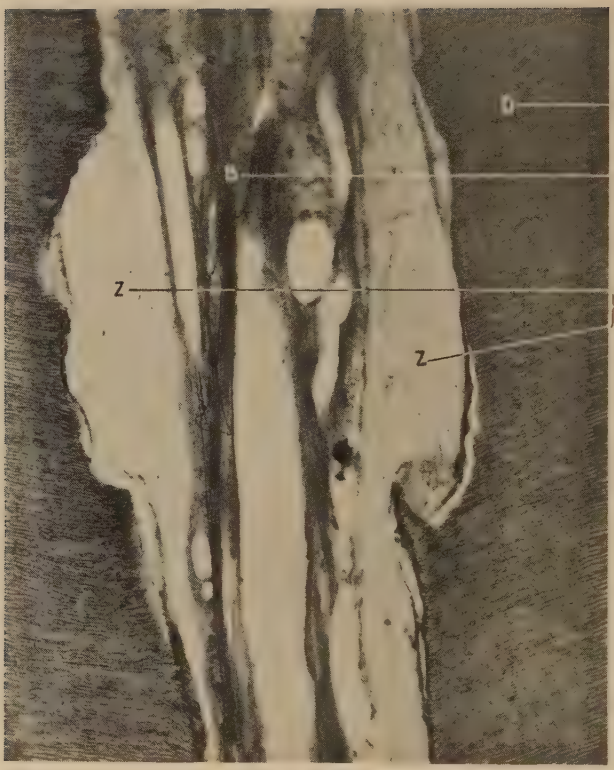

Abb. 10

Paradentalpyorrhoezahn.
Vergrößerte Partie aus Abb. 9.

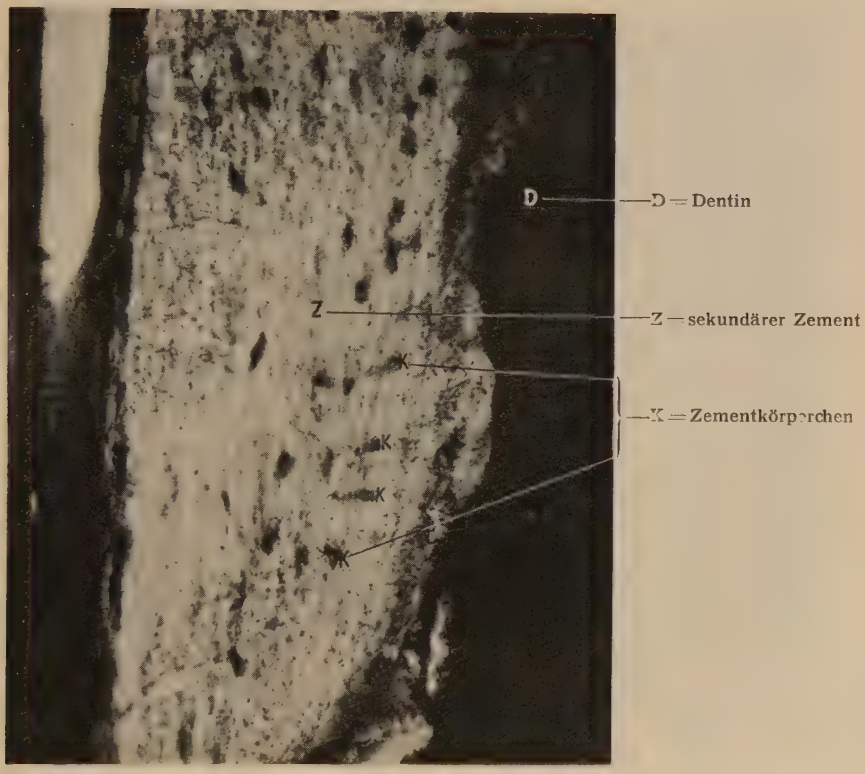

Abb. 11

Paradentalpyorrhoezahn.
Vergrößerte Partie des sekundären Zementes.

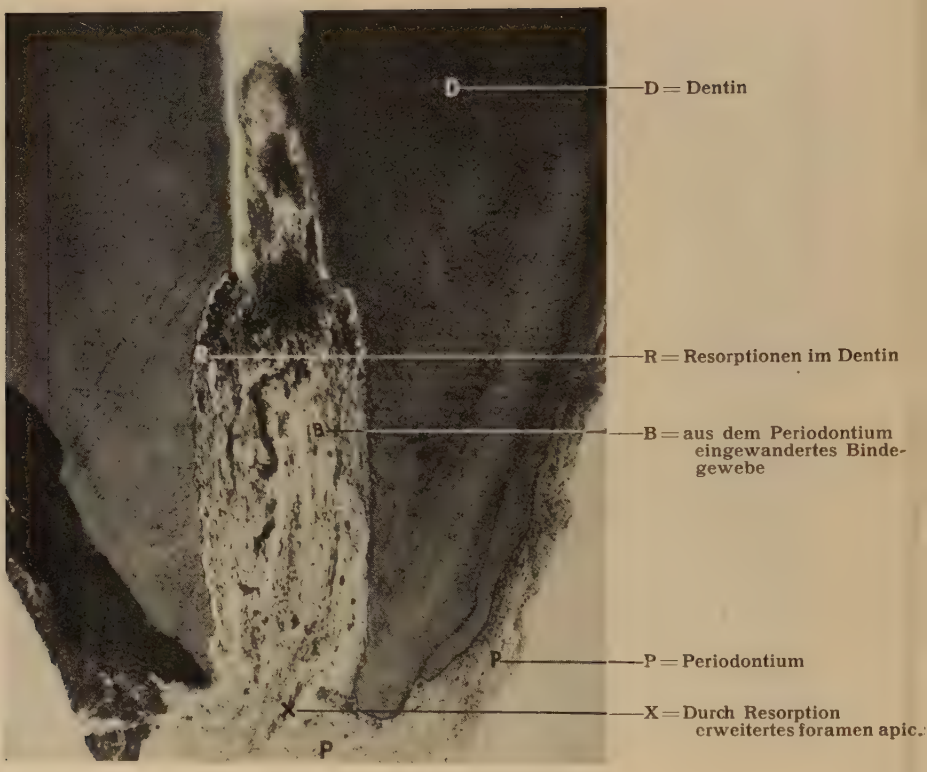

Abb. 12

Pulpagangrän.
Einwanderung von Periodontalgewebe
in den Wurzelkanal.



Abb. 13

Pulpagangrän.
Distaler Wurzelkanal von $\overline{7}$|.

Abb. 14

Pulpagangran.
Fortsetzung von Abb. 13.

D = Dentin

X = Barriere

R = Resorptionslakune mit Osteoklasten

B = fibrilläres Bindegewebe aus dem Periodont eingewandert

E = erweitertes foramen apic.

Abb. 15

Pulpagangrän.
Einwanderung von fibrillärem Bindegewebe aus dem Periodontium an einem $\frac{|6}{}$.

Abb. 16
Pulpagangrän.
Stelle R aus Abb. 15 vergrößert.

Literaturverzeichnis.

BORST: Das pathologische Wachstum (Path. Anat. L. Aschoff, 1928).

EULER: Weitere Beiträge zu dem Vorkommen von Zement im Wurzelkanal (Deutsche Monatsschrift f. Zahnheilkunde, 1910).

EULER-MEYER: Pathohistologie der Zähne, 1927.

MÜLLER, O.: Neue Untersuchungen über die Exstirpation der Pulpa und die Wurzelfüllung (Z. f. Stomat. XXV, 1927, Nr. 10).
Histol. und bakteriolog. Befunde nach Pulpaamputation (Schweiz. Vierteljahrsschrift f. Zahnheilkunde, 1920, Heft 1).

REBEL: Beiträge zur Pulpaamputation (Vierteljahrsschrift f. Zahnheilkunde, 1932, Heft 1).

WANNENMACHER: Ein Beitrag zur pathologischen Histologie der Pulpa (Deutsche Monatsschrift f. Zahnheilkunde, 1927).

WEBER: Pathologie und Therapie der entzündlichen Erkrankungen des Zahnmarkes.

ZILKENS: Gewebsveränderungen in der Pulpa (Fortschritte d. Zahnheilkunde, 8. Band, 1932).

Curriculum vitae.

Ich wurde am 8. Februar 1907 in Pratteln (Baselland) geboren und besuchte hier während vier Jahren die Primarschule. 1917 trat ich in die Realschule zu Basel ein, von welcher mir im Jahre 1925 die Reife erteilt wurde. Im Herbst 1925 immatrikulierte ich mich an der medizinischen Fakultät der Universität Basel. Im Oktober 1926 bestand ich die naturwissenschaftliche und im Oktober 1928 die anatomisch-phys. Prüfung für Zahnärzte. Nach viersemestriger Ausbildung am Zahnärztlichen Institut der Universität Basel wurde mir am 26. Januar 1930 das Diplom eines eidg. dipl. Zahnarztes erteilt.